

Évaluation par échographie cervicale pour la prédiction d'une naissance prématurée

Ce document a été revu et approuvé par le Comité d'imagerie diagnostique et le Conseil de la Société des obstétriciens et gynécologues du Canada

AUTEURS PRINCIPAUX

Michiel Van den Hof, MD, FRCSC, Halifax (N.-É.)
Joan Crane, MD, FRCSC, St. John's (T.-N.)

MEMBRES DU COMITÉ D'IMAGERIE DIAGNOSTIQUE

Michiel Van den Hof (président), MD, FRCSC, Halifax (N.-É.)
Stephen Bly, Ph.D., Bureau des matériaux médicaux, Santé Canada
Nestor Demianczuk, MD, FRCSC, Edmonton (Alb.) (à la retraite)
Duncan Farquharson, MD, FRCSC, Vancouver (C.-B.)
Robert Gagnon, MD, FRCSC, London (Ont.)
Philip Hall, MD, FRCSC, Winnipeg (Man.)
Barbara Lewthwaite, Inf., (Programme Femmes et enfants, Hôpital général St-Boniface), Winnipeg (Man.)
Lucie Morin, MD, FRCSC, Outremont (Qc)
Shia Salem, MD, FRCP, Toronto (Ont.)

Résumé

Objectifs : Énoncer des lignes directrices nationales sur la mesure de la longueur du col par échographie pour la prédiction d'une naissance prématurée.

Options : Savoir si l'évaluation du col par échographie transvaginale est supérieure à l'examen digital et si, à cette fin, l'échographie transvaginale est meilleure que l'approche transabdominale ou transpérinéale.

Résultats : Prédire quelles femmes accoucheront prématurément.

Evidence : Une recherche sur MEDLINE et une revue des bibliographies des articles relevés.

Valeurs : Le Comité d'imagerie diagnostique et les principaux auteurs ont revu l'évidence. La qualité en a été déterminée à partir des critères précisés dans le rapport du Groupe de travail canadien sur l'examen de santé périodique.

Avantages, préjudices et coûts : Les naissances prématurées constituent l'une des causes principales de morbidité périnatale et de mortalité. La possibilité de mieux prévoir le risque de cette complication chez certaines femmes ayant un risque accru permettrait des stratégies de prise en charge plus efficaces. D'autre part, la possibilité d'identifier les femmes chez

qui le risque d'accouchement pré-terme est faible, permet d'éviter des interventions souvent coûteuses et inutiles.

Recommandations : Il existe des données acceptables (niveau B) indiquant que l'évaluation de la longueur du col par échographie transvaginale améliore la possibilité d'identifier les femmes ayant un risque accru d'accouchement pré-terme. La valeur de prédiction négative élevée de cette évaluation permet d'éviter des interventions inutiles pour les femmes ayant un « faible risque ».

OBJECTIFS

La mesure du col au moyen d'une échographie transvaginale permet d'identifier les femmes ayant un risque accru d'accouchement pré-terme. Ce document constitue des lignes directrices pour une utilisation efficace de l'échographie transvaginale pour évaluer un tel risque.

Les directives cliniques font état des percées récentes et des progrès cliniques et scientifiques à la date de publication de celles-ci et peuvent faire l'objet de modifications. Il ne faut pas interpréter l'information qui y figure comme l'imposition d'une procédure ou d'un mode de traitement exclusifs à suivre. Un établissement hospitalier est libre de dicter des modifications à apporter à ces opinions. En l'occurrence, il faut qu'il y ait documentation à l'appui de cet établissement. Aucune partie ne peut être reproduite sans une permission écrite de la SOGC.

INTRODUCTION

Les naissances prématurées représentent la principale cause de mortalité et de morbidité périnatales.¹ En dépit des progrès en matière de soins périnataux, l'incidence des naissances pré-terme continue d'augmenter, surtout à cause de l'augmentation du nombre de naissances multiples attribuable aux techniques de reproduction assistée.² Une fois le travail commencé prématurément, les tocolytiques ne prolongent que très peu la grossesse et ils entraînent des conséquences indésirables importantes pour la mère, le fœtus et le nouveau-né.³ Pour répondre au problème de la prématurité, il est important de chercher à identifier les patientes qui ont un risque particulier.

Un risque accru de naissance prématurée est associé à plusieurs variables : la marginalisation socioéconomique, une naissance prématurée antérieure, un col incompetent, le tabagisme et l'usage de drogues à des fins non médicales. Parmi les complications de la grossesse qui augmentent la probabilité de naissance prématurée, on compte la grossesse multiple, le polyhydramnios, les saignements vaginaux, certaines anomalies utérines et des contractions utérines excessives. Malgré ces rapports importants, l'évaluation du risque maternel ne réussit pas à prévoir jusqu'à 70 pour cent des bébés qui accouchent spontanément avant terme.⁴

D'autres approches de dépistage sont suggérées, telles que la mesure des marqueurs biochimiques d'inflammation et les cultures cervico-vaginales pour recherche d'infections.⁵

ÉCHOGRAPHIE OU MESURE DIGITALE DU COL

L'évaluation digitale du col est utilisée régulièrement pour diagnostiquer un travail prématuré ou pour savoir si une femme a un risque particulier de travail avant terme. Cette mesure de la longueur du col est subjective, elle varie selon l'examineur et elle sous-estime la véritable longueur anatomique. Les examens digitaux menés avant une hystérectomie sous-estiment la longueur du col d'environ 14 mm alors que l'échographie transvaginale la mesure exactement.⁶ Les examens utilisant l'échographie transvaginale comme norme ont confirmé que l'examen digital sous-estimait la longueur du col.^{7,8} Cela peut être dû à l'incapacité de mesurer digitalement la longueur du col passé le dôme vaginal à moins qu'il n'y ait deux cm ou plus de dilatation et que toute la cavité intracervicale soit examinée.

COMPARAISON ENTRE LA MESURE DU COL PAR ÉCHOGRAPHIE TRANSVAGINALE, TRANSABDOMINALE OU TRANSPÉRINÉALE

À l'origine, l'évaluation échographique du col se faisait par voie transabdominale, mais des désavantages précis ont contribué à donner la préférence à l'examen transvaginal.^{9,10}

• L'échographie transabdominale exige que la vessie soit pleine

pour permettre une mesure exacte du col. Mais, cela peut occasionnellement avoir pour effet d'allonger le col en opposant les segments utérins antérieurs et postérieurs du bas utérus,⁹ ce qui a pour effet de cacher le raccourcissement du col ou la formation d'entonnoir. Par contre, l'échographie transvaginale se pratique avec une vessie vide.¹⁰

• La résolution transabdominale est gênée de manière importante par l'obésité de la mère, par les ombres projetées par différentes parties du fœtus et par le besoin d'avoir recours à des transducteurs à plus faibles fréquences.¹⁰

Certains croient que les femmes acceptent plus facilement l'échographie transpérinéale comme moins menaçante que la transvaginale, mais la plupart des études ont conclu que les deux approches sont acceptables pour la majorité des femmes.^{11,12} Comme la résolution de l'image est meilleure transvaginalement, il faudrait réserver l'échographie transpérinéale pour les femmes qui ont un risque plus élevé de naissance pré-terme pour qui l'évaluation vaginale est effractive ou désagréable de manière inacceptable.¹³⁻¹⁵

LONGUEUR CERVICALE NORMALE

La longueur du col est normalement distribuée et demeure relativement constante jusqu'au troisième trimestre.¹⁶⁻¹⁸ Heath a constaté une longueur moyenne de 38 mm à la 23^e semaine.¹⁹ Iams a mesuré une longueur moyenne de 35 mm à la 24^e semaine et de 34 mm à la 28^e semaine.²⁰ Si la formation d'entonnoir est notée, la mesure devrait exclure l'entonnoir et être prise entre la pointe de l'entonnoir et l'orifice cervical externe.²¹

MESURE TRANSVAGINALE DU COL CHEZ LES FEMMES ENCEINTES ASYMPTOMATIQUES

La longueur du col est inversement proportionnelle au risque de naissance prématurée chez les femmes asymptomatiques.^{8,19,20,22} La plus grosse étude menée sur ce rapport²⁰ a noté des risques relatifs, comparativement aux femmes au-dessus du 75^e pourcentile, d'environ quatre si la longueur était de moins de 30 mm (25^e pourcentile), d'environ six si elle était de moins de 26 mm (10^e pourcentile), d'environ neuf si elle était de moins de 22 mm (5^e pourcentile) et d'environ 14 si elle était de moins de 13 mm (1^{er} pourcentile). La valeur positive de prédiction se situait à sept (35 %), ce qui est faible. Heath et coll.¹⁹ ont étudié des femmes qui n'avaient pas un risque accru de naissance prématurée et, à partir d'échographies transvaginales prises à la 23^e semaine, ont constaté que 1,7 pour cent avaient une longueur du col égale à 15 mm ou plus. Ces femmes représentaient 90 pour cent des accouchements avant la 28^e semaine et 60 pour cent des accouchements à 32 semaines ou moins, ce qui indique que la valeur positive de prédiction du col court (≤ 15 mm) est beaucoup plus élevée pour la prématurité extrême (≤ 28 semaines). Les auteurs ont

créé une formule permettant de prédire le risque d'accouchement spontané à 32 semaines ou moins selon la longueur du col à la 23^e semaine.

Bien que la mesure de la longueur du col par échographie transvaginale puisse prédire un risque accru de naissance prématurée,²³ il n'y a pas de preuves que cette information puisse être utilisée pour améliorer les issues. Il faut envisager la possibilité d'offrir une consultation et de choisir le lieu de l'accouchement. Quant aux autres conduites à tenir, telles que le cerclage, la diminution de l'activité physique, les tocolytiques et les stéroïdes prophylactiques, il faut attendre les résultats d'essais randomisés ayant pu en faire une évaluation adéquate. Le rapport important entre la longueur du col et le risque d'accouchement pré-terme pourrait ne pas s'appliquer aux femmes ayant subi une intervention chirurgicale au col de l'utérus ayant entraîné un raccourcissement permanent du col.

MESURE TRANSVAGINALE DU COL EN PRÉSENCE D'UNE RUPTURE DE LA MEMBRANE AMNIOTIQUE PRÉMATURÉE SOUPÇONNÉE

L'échographie transvaginale est supérieure à l'évaluation digitale de la longueur du col, mais ses possibilités sont limitées quand il s'agit d'évaluer la texture et la dilatation. De toutes les variables pouvant être évaluées par un examen digital ou échographique, la

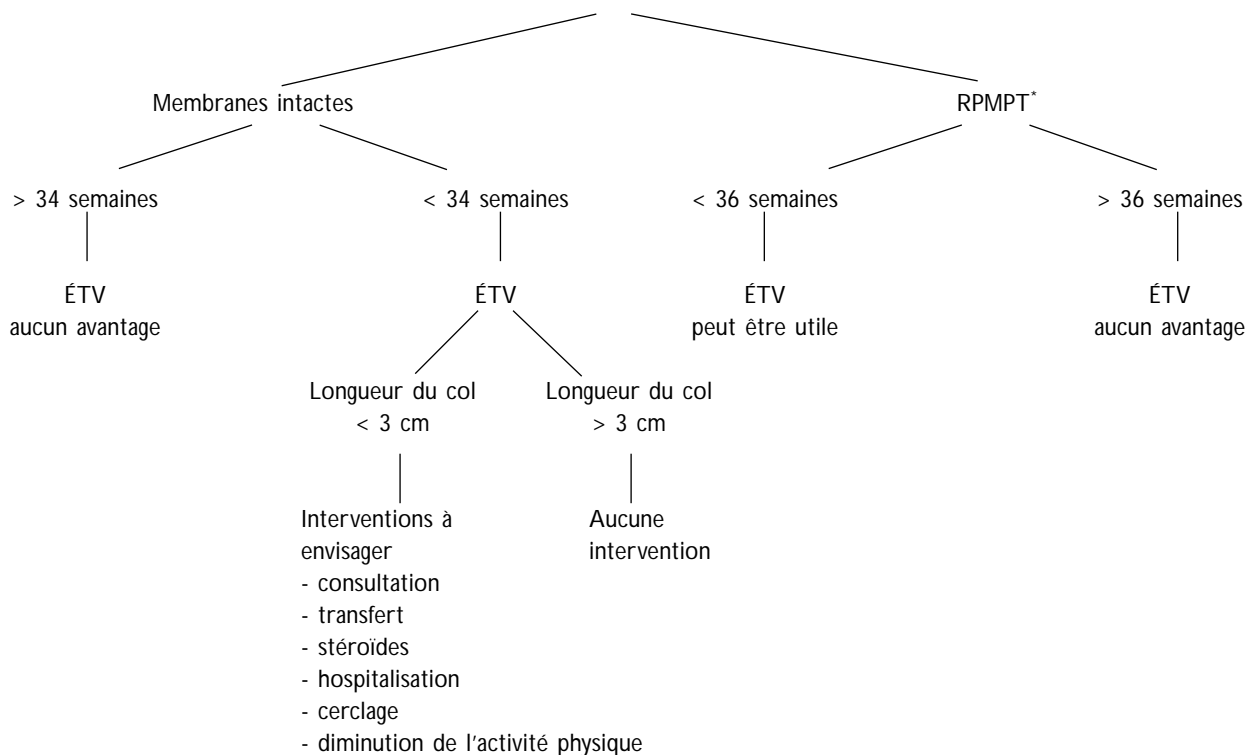
mesure transvaginale de la longueur du col offre le meilleur moyen de prédire la naissance prématurée.²³ Quelques chercheurs ont constaté une valeur prédictive d'accouchement pré-terme par mesure de la formation d'entonnoir jusqu'à l'orifice interne du col,^{21,23} mais d'autres chercheurs n'ont pas confirmé cette possibilité.^{24, 25} Une longueur du col de plus de trois centimètres a une valeur négative de prédiction élevée pour l'accouchement avant la 34^e semaine.^{23,26,27} Cette connaissance pourrait aider les patientes à éviter des interventions inutiles et de valeur non prouvée, telles que la tocolyse, l'hospitalisation et la diminution de l'activité physique. Des essais randomisés sont nécessaires pour définir la prise en charge optimale à la suite de la découverte d'un raccourcissement du col prématuré grâce à une échographie transvaginale.

MESURE TRANSVAGINALE DU COL EN PRÉSENCE D'UNE RUPTURE DE LA MEMBRANE AMNIOTIQUE PRÉMATURÉE SOUPÇONNÉE

La rupture prématurée des membranes est accompagnée d'un risque accru de chorioamnionite et de naissance pré-terme.^{28,29} Dans de telles circonstances, les contractions utérines qui entraînent des changements du col sont difficiles à évaluer parce que l'examen digital du col est lié à un risque accru d'infection et devrait donc, de préférence, être évité jusqu'au début du travail.

FIGURE 1

ÉVALUATION DE LA LONGUEUR DU COL PAR ÉCHOGRAPHIE TRANSVAGINALE (ÉTV)



* RPMPT : rupture prématurée des membranes, pré-terme

La mesure du col par échographie transvaginale permet une évaluation sécuritaire quand on soupçonne le travail.³⁰

MESURE TRANSVAGINALE DU COL ET PRISE EN CHARGE (FIGURE 1)

La mesure transvaginale du col offre une meilleure méthode pour prédire la naissance prématurée que l'examen digital.^{23,24} La difficulté d'estimer la longueur de la cavité du col de l'utérus par un examen digital et le malaise que ce dernier occasionne peuvent être moindres lorsqu'il est pratiqué à un stade avancé de la gestation ou si le col est dilaté et effacé. L'examen digital et l'échographie transvaginale peuvent jouer un rôle complémentaire pour assurer une évaluation exacte de la longueur du col, de l'effacement, de la texture et de la dilatation. Lorsqu'il y a possibilité de travail prématuré avec des membranes intactes après la 34^e semaine, les possibilités quant à la conduite à tenir risquent peu d'être influencées par la longueur du col et les décisions peuvent se fonder sur un examen digital. À ce stade de la gestation, on n'envisage pas normalement le recours aux stéroïdes prophylactiques, à la tocolyse, à la diminution de l'activité physique et à l'hospitalisation. Avant la 34^e semaine, la mesure transvaginale du col peut s'avérer utile pour éviter les interventions inutiles en raison de la valeur négative de prédiction élevée d'une longueur du col de plus de trois centimètres.^{23,26,27}

Si on soupçonne une rupture de la membrane amniotique avant la 36^e semaine de gestation, la mesure transvaginale peut offrir une évaluation utile de la longueur et des changements du col sans faire augmenter le risque de chorioamnionite. Puisque la rupture de la membrane amniotique à la 36^e semaine ou après est traitée, dans la plupart des cas, comme elle le serait à terme, l'échographie transvaginale risque peu d'influencer la prise en charge.

La mesure du col par échographie transvaginale chez les femmes asymptomatiques, y compris chez celles qui ont un risque plus élevé de naissance prématurée, est rassurante si la longueur est de plus de trois centimètres après la 24^e semaine.²⁰ Un raccourcissement important du col est associé à une augmentation du risque de naissance prématurée, mais, comme il n'existe pas encore de résultats d'essais randomisés fiables quant aux interventions possibles, il est impossible de recommander des interventions ou des traitements particuliers.

RECOMMANDATIONS

1. Il est préférable de pratiquer une évaluation échographique du col par une approche transvaginale. (II-2 B)
2. L'évidence accumulée jusqu'ici ne justifie pas une évaluation prénatale systématique de la longueur du col au moyen d'une échographie transvaginale. Toutefois, cette évaluation est indiquée chez les femmes qu'on sait avoir un risque

accru d'accouchement pré-terme. Le raccourcissement du col est associé à un risque accru de naissance prématurée. (II-2 B)

3. La mesure du col par échographie transvaginale a une valeur prédictive négative élevée si la longueur est de moins de trois centimètres après la 24^e semaine. Cette connaissance permet d'éviter des interventions inutiles. (II-2 B)

CONCLUSION

La mesure du col par échographie transvaginale offre un moyen efficace et sécuritaire de prédire un risque accru d'accouchement pré-terme chez certaines patientes. Cependant, l'évidence accumulée jusqu'ici ne justifie pas une évaluation prénatale systématique de la longueur du col. Des résultats normaux permettent d'éviter des interventions inutiles. Il faudrait toutefois mener des essais randomisés pour permettre de savoir si certaines interventions peuvent améliorer les issues maternelles et néonatales lorsqu'il y a un raccourcissement du col.

J Soc Obstet Gynaecol Can 2001;23(5):422-26

RÉFÉRENCES

1. Berkowitz GS, Papienik E. Epidemiology of preterm birth. *Epidemiol Rev* 1993;15:414-3.
2. Joseph KS, Kramer MS, Wu Wen S, Alexander D. Determinants of preterm birth in Canada from 1981 through 1992, and 1992 through 1994. *N Engl J Med* 1998;339:1434-9.
3. Consensus Statement on Preterm Birth Prevention. Collaborative Conference on Preterm Birth. Ottawa, April 1998.
4. Armson BA, Dodds L. Prediction of preterm birth in a population of Canadian women. *Int J Gynecol Obstet* 1994;46(Suppl 2):93.
5. Goldenberg RL, Iams JD, Mercer BM, Meis PJ, Moawad AH, Cooper RL, Das A, Thom E, Johnson F, McNellis D, Miodovnik M, Van Dorsten JP, Caritis SN, Thurnow GR, Bottoms SF. The Preterm Prediction Study: The value of new vs standard risk factors in predicting early and all spontaneous preterm births. NICHD MFMU Network. *Am J Public Health* 1998;88(2):233-8.
6. Jackson GM, Ludmir J, Bader TF. The accuracy of digital examination and ultrasound in the evaluation of cervical length. *Obstet Gynecol* 1992; 72:214-8.
7. Sonek JD, Iams JD, Blumenfeld M, Johnson F, Landon M, Gabbe S. Measurement of cervical length in pregnancy. Comparison between vaginal ultrasonography and digital examination. *Obstet Gynecol* 1990;76:172-5.
8. Anderson HF, Nugent CE, Wauty SB, Hayashi RH. Prediction of risk for preterm delivery by ultrasonographic measurement of cervical length. *Am J Obstet Gynecol* 1990;163:859-67.
9. Anderson HF. Transvaginal and transabdominal ultrasonography of the uterine cervix during pregnancy. *J Clin Ultrasound* 1991;19:77-83.
10. To MS, Skentou C, Cicero S, Nicolaidis KH. Cervical assessment at the routine 23 weeks' scan: problems with transabdominal sonography. *Ultrasound Obstet Gynecol* 2000;15(4):292-6.
11. Rosati P, Guariglia L. Acceptability of early transvaginal or abdominal sonography in the first half of pregnancy. *Arch Gynecol Obstet* 2000; 264(2):80-3.
12. Braithwaite JM, Economides DL. Acceptability of patients of transvaginal sonography in the elective assessment of the first trimester fetus. *Ultrasound Obstet Gynecol* 1997;9(2):76-9.
13. Kurtzman JT, Goldsmith LJ, Gall SA, Spinnato JA. Transvaginal versus

-
- transperineal ultrasonography: a blinded comparison in the assessment of cervical length at mid gestation. *Am J Obstet Gynecol* 1998; 179(4):852-7.
14. Owen J, Neely C, Northen A. Transperineal versus endovaginal ultrasonographic examination of the cervix in the mid-trimester: A blinded comparison. *Am J Obstet Gynecol* 1999;181:780-3.
 15. Carr DB, Smith K, Parsons L, Chansky K, Shields LE. Ultrasonography for cervical length measurements: agreement between transvaginal and translabial techniques. *Obstet Gynecol* 2000; 96(4):554-8.
 16. Cook CM, Ellwood DA. A longitudinal study of the cervix in pregnancy using transvaginal ultrasound. *Br J Obstet Gynaecol* 1996;103(1):16-8.
 17. Tongsang T, Kamprapanth P, Pitaksakorn J. Cervical length in normal pregnancy as measured by transvaginal sonography. *Int J Gynecol Obstet* 1997; 58(3):313-5.
 18. Smith CV, Anderson JC, Matamoras A, Rayburn WF. Transvaginal sonography of cervical width and length during pregnancy. *J Ultrasound Med* 1992;11(9):465-7.
 19. Heath VC, Southall TR, Souka AP, Elisseou A, Nicolaides KH. Cervical length at 23 weeks of gestation: Prediction of spontaneous preterm delivery. *Ultrasound Obstet Gynecol* 1998;12:312-17.
 20. Iams JD, Goldenberg RL, Meis PJ, Mercer BM, Moawad A, Das A, et al. The length of the cervix and the risk of spontaneous premature delivery. *N Engl J Med* 1996;334:567-72.
 21. Berghella V, Kuhlman K, Weina S, Texeira L, Wapner RJ. Cervical funneling: sonographic criteria predictive of preterm delivery. *Ultrasound Obstet Gynecol* 1997;10(3):161-6.
 22. Tong Sang T, Kamprapanth P, Srisomboon J, Wanapirak C, Piyamongkol W, Sirichotiyakul S. Single transvaginal sonographic measurement of cervical length early in the third trimester as a predictor of preterm delivery. *Obstet Gynecol* 1995;86:184-7.
 23. Crane JM, Van den Hof MC, Armson BA, Liston R. Transvaginal ultrasound in the prediction of preterm delivery: Singleton and twin gestations. *Obstet Gynecol* 1997;90:357-363.
 24. Gomez R, Galasso M, Romero R, Mazar M, Sorokin Y, Gonsalves L, et al. Ultrasonographic examination of the uterine cervix is better than cervical digital examination as a predictor of the likelihood of premature delivery in patients with preterm labour and intact membranes. *Am J Obstet Gynecol* 1994;171:956-64.
 25. Timor-Tritsch IE, Boozarjomehri F, Masakowski Y, Monteagudo A, Chao CR. Can a "snapshot" sagittal view of the cervix by transvaginal ultrasound predict active preterm labour? *Am J Obstet Gynecol* 1996; 174:990-5.
 26. Murakawa H, Utumi T, Hasegawa I, Tanaka K, Fuzimari R. Evaluation of threatened preterm delivery by transvaginal ultrasonographic measurement of cervical length. *Obstet Gynecol* 1993;82:829-32.
 27. Iams JD, Paraskos J, Landon MB, Teteris JN, Johnson FF. Cervical sonography in preterm labour. *Obstet Gynecol* 1994;84:40-6.
 28. Naeye RG, Peter EC. Causes and consequences of premature rupture of fetal membranes. *Lancet* 1980; 1(8161):192-4.
 29. Carroll SG, Ville Y, Greenough A, Gamsu H, Patel B, Philpott-Howard J, Nicolaides KH. Preterm labour amniorrhesis: intrauterine infection and interval between membrane rupture and delivery. *Arch Dis Child Fetal Neonatal Ed* 1995;72(11):F43-6.
 30. Rizzo G, Capponi A, Angelini E, Vlachopoulou A, Grassi C, Romanini C. The value of transvaginal ultrasonographic examination of the uterine cervix in predicting preterm delivery in patients with preterm premature rupture of membranes. *Ultrasound Obstet Gynecol* 1998;11:23-9.